Reunião de Serviço
5 de Dezembro de 2016

REUNIÃO TEMÁTICA

Henrique Donato

Serviço de Imagem Médica
Centro Hospitalar e Universitário de Coimbra

Prostate Imaging Reporting and Data System

Classificação PI-RADS v2

Introdução

Avanços na RM prostática

- Avaliação multiparamétrica
  - T2 + avaliação funcional: DWI, DCE, MRSI
  - Melhorar a detecção:
    - PCa significativo
    - Doenças benignas ou PCa não significativo

Introdução

Avanços na RM prostática

- Avaliação multiparamétrica
  - T2 + avaliação funcional: DWI, DCE, MRSI

PCa significativo

- Gleason ≥ 7 (inclui 3+4 com 4 proeminente)
- Volume ≥ 0.5cc
- Extensão extraprostática

Introdução

RM prostática

- Estadiamento loco-regional
- Detecção (biópsia negativa)
- Melhor localização das alterações
  - Guia para biópsia e abordagens terapêuticas
- Vigilância
- Suspeita de recorrência

Introdução

- Classificação PI-RADS v1 introduzida em 2012

Score	Criteria
A1. T2WI for the peripheral zone (PZ)	
1	Uniform high signal intensity (SI)
2	Linear, wedge shaped, or geographic areas of lower SI, usually not well demarcated
3	Intermediate appearances not in categories 1/2 or 4/5
4	Discrete, homogeneous low signal focus/mass confined to the prostate
5	Discrete, homogeneous low signal intensity focus with extra-capsular extension/invasive behaviour or mass effect on the capsule (bulging), or broad (>1.5 cm) contact with the surface
A2. T2WI for the transition zone (TZ)	
1	Heterogeneous TZ adenoma with well-defined margins: "organised chaos"
2	Areas of more homogeneous low SI, however well marginated, originating from the TZ/BPH
3	Intermediate appearances not in categories 1/2 or 4/5
4	Areas of more homogeneous low SI, ill defined: "erased charcoal sign"
5	Same as 4, but involving the anterior fibromuscular stroma or the anterior horn of the PZ, usually lenticular or water-drop shaped.
B. Diffusion weighted imaging (DWI)	
1	No reduction in ADC compared with normal glandular tissue. No increase in SI on any high b-value image (≥b800)
2	Diffuse, hyper SI on ≥b800 image with low ADC; no focal features, however, linear, triangular or geographical features are allowed
3	Intermediate appearances not in categories 1/2 or 4/5
4	Focal area(s) of reduced ADC but iso-intense SI on high b-value images (≥b800)
5	Focal area/mass of hyper SI on the high b-value images (≥b800) with reduced ADC
C. Dynamic contrast enhanced (DCE)-MRI	
1	Type 1 enhancement curve
2	Type 2 enhancement curve
3	Type 3 enhancement curve
+1	For focal enhancing lesion with curve type 2–3
+1	For asymmetric lesion or lesion at an unusual place with curve type 2–3

Introdução

Limitações

- Pontuação global subjectiva
- Sem clara relação com pontuações individuais
- Critérios demasiado vagos
- Variabilidade na aplicação

Introdução

Classificação PI-RADS v2

- Desenvolvida desde 2014
- Critérios mais específicos
- Classificação global baseada nas classificações individuais

Introdução

Classificação PI-RADS v2

- Avaliação diagnóstica de doentes com suspeita de PCa

Classificação PI-RADS v2

Sistema de pontuação

PI-RADS v2

- Baseia-se exclusivamente na RM

Categorias

- PI-RADS 1 – muito baixo (cancro clinicamente significativo altamente improvável)
- PI-RADS 2 – baixo (cancro clinicamente significativo improvável)
- PI-RADS 3 – intermédio (cancro clinicamente significativo equívoco)
- PI-RADS 4 – alto (cancro clinicamente significativo provável)
- PI-RADS 5 – muito alto (cancro clinicamente significativo altamente provável)

PI-RADS v2

Diferenças

- Cada lesão pontuação única, sequencial e não um somatório
- T2 e DWI papel dominante, consoante a localização
- DCE papel secundário, classificação dicotómica
- Espectroscopia removida

PI-RADS v2

Diferenças

- PI-RADS 1 – normal
- PI-RADS 2 – lesões benignas
- PI-RADS 3 – equívocos ➔ parâmetro secundário
- PI-RADS 4
- PI-RADS 5 – lesões ≥ 1.5cm e/ou invasivo

Zona Periférica

- T2
- DWI
- DCE

Zona Periférica

- T2
- ➢ **DWI**
- DCE

Peripheral Zone (PZ)

DWI	T2W	DCE	PI-RADS
1	Any*	Any	1
2	Any	Any	2
3	Any	–	3
		+	4
4	Any	Any	4
5	Any	Any	5

* "Any" indicates 1-5

Zona Transição

- T2
- DWI
- DCE

Zona Transição

- **T2**
- DWI
- DCE

Transition Zone (TZ)

T2W	DWI	DCE	PI-RADS
1	Any*	Any	1
2	Any	Any	2
3	≤4	Any	3
	5	Any	4
4	Any	Any	4
5	Any	Any	5

* "Any" indicates 1-5

Classificação PI-RADS v2

Aplicação
- Aquisição do Exame

Aquisição do exame

Preparação do doente

- Agentes anti-espasmódicos
  - Recomendados mas não obrigatórios (efeitos adversos)
- Evacuação previamente exame
- Recto com gás ➔ decúbito ventral

Aquisição do exame

Avaliação após biópsia

- Hemorragia
  - Interfere na interpretação imagens
  - Estadiamento – intervalo 6S
  - Detecção – provavelmente não afectada
    - Probabilidade doença significativa local é baixa

Aquisição do exame

Considerações técnicas

- Campo magnético 1.5T ou 3T adequados
  - Preferência pelo 3T

- Antena endorrectal não é necessária
  - ↑ custo e tempo
  - Deforma a glândula
  - Artefactos
  - Desconforto

Aquisição do exame

Parâmetros técnicos

- Protocolo único recomendado
- Todos exames: T1, T2, DWI e DCE
- Pelo menos 1 sequência FOV alargado
  - Avaliar gânglios até bifurcação aórtica

Aquisição do exame

Parâmetros técnicos

- DWI incluir b≥1400
  - Aquisição directa
  - Extrapolação (menos artefactos)
- DCE em todos os exames:
  - Auxilia PI-RADS 3 na PZ
  - Fornece informação quando DWI limitada
  - Diagnóstico de patologia benigna (prostatite)

Classificação PI-RADS v2

Aplicação
- Interpretação dos Achados

T1

- Hemorragia pós-biópsia
- Delinear limites da glândula
- Detecção de adenopatias
- Detecção de metástases ósseas

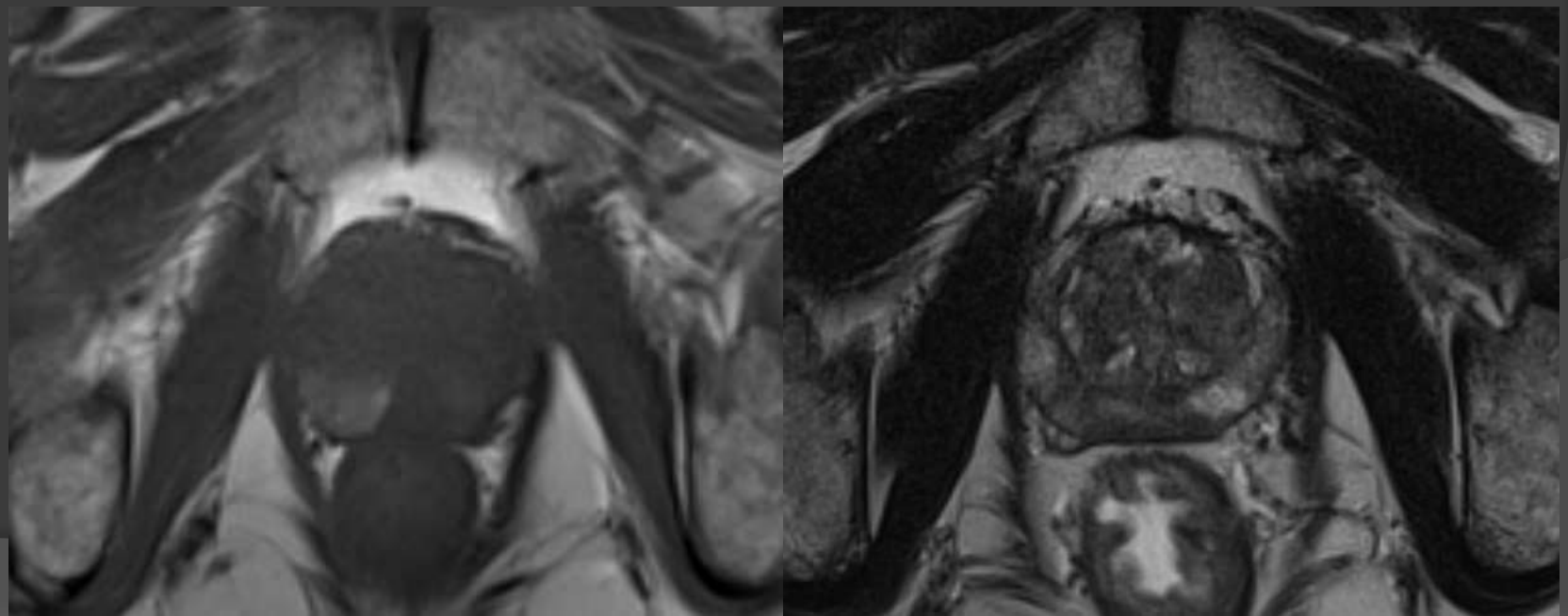

T2

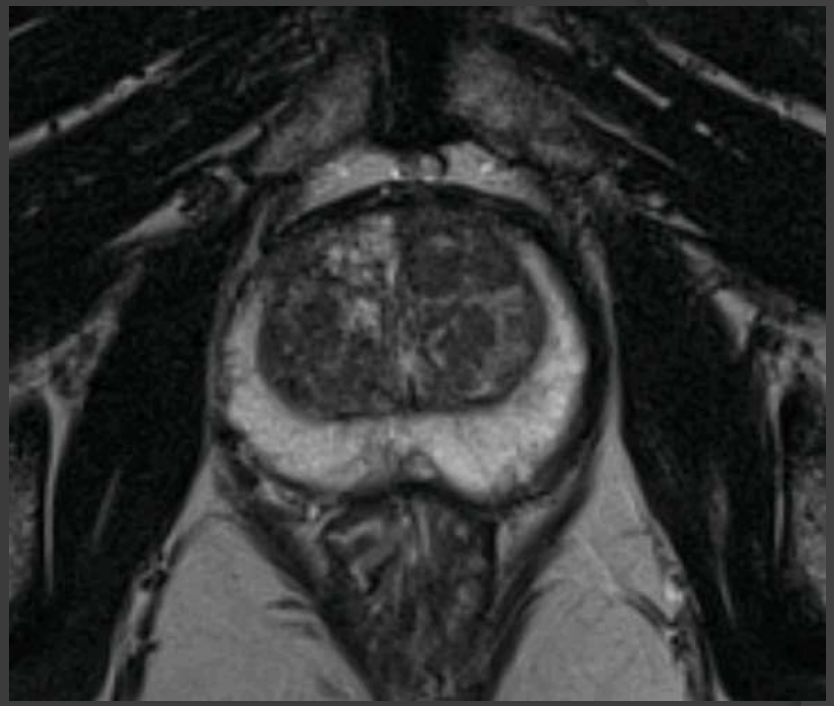

- Avaliar anatomia zonal

- Estadiamento local
  - Invasão vesículas seminais
  - Extensão extra-prostática

T2

Zona Periférica

Score	Peripheral Zone (PZ)
1	Uniform hyperintense signal intensity (normal)
2	Linear or wedge-shaped hypointensity or diffuse mild hypointensity, usually indistinct margin
3	Heterogeneous signal intensity or non-circumscribed, rounded, moderate hypointensity Includes others that do not qualify as 2, 4, or 5
4	Circumscribed, homogenous moderate hypointense focus/mass confined to prostate and <1.5 cm in greatest dimension
5	Same as 4 but ≥1.5cm in greatest dimension or definite extraprostatic extension/invasive behavior

T2

Zona de Transição

Score	Transition Zone (TZ)
1	Homogeneous intermediate signal intensity (normal)
2	Circumscribed hypointense or heterogeneous encapsulated nodule(s) (BPH)
3	Heterogeneous signal intensity with obscured margins Includes others that do not qualify as 2, 4, or 5
4	Lenticular or non-circumscribed, homogeneous, moderately hypointense, and <1.5 cm in greatest dimension
5	Same as 4, but ≥1.5cm in greatest dimension or definite extraprostatic extension/invasive behavior

DWI

Score	Peripheral Zone (PZ) or Transition Zone (TZ)
1	No abnormality (i.e., normal) on ADC and high b-value DWI
2	Indistinct hypointense on ADC
3	Focal mildly/moderately hypointense on ADC and isointense/mildly hyperintense on high b-value DWI.
4	Focal markedly hypointense on ADC and markedly hyperintense on high b-value DWI; <1.5cm in greatest dimension
5	Same as 4 but ≥1.5cm in greatest dimension or definite extraprostatic extension/invasive behavior

Zona Periférica

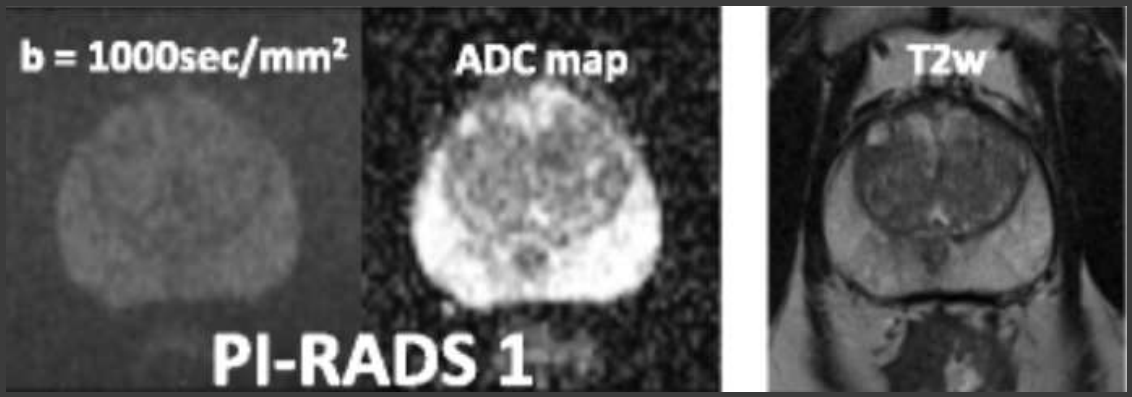

Steiger P et al. Prostate MRI based on PI-RADS version 2: how we review and report. 2016

- **DWI**

1	No abnormality (i.e., normal) on ADC and high b-value DWI

- T2

1	Uniform hyperintense signal intensity (normal)

Zona Periférica

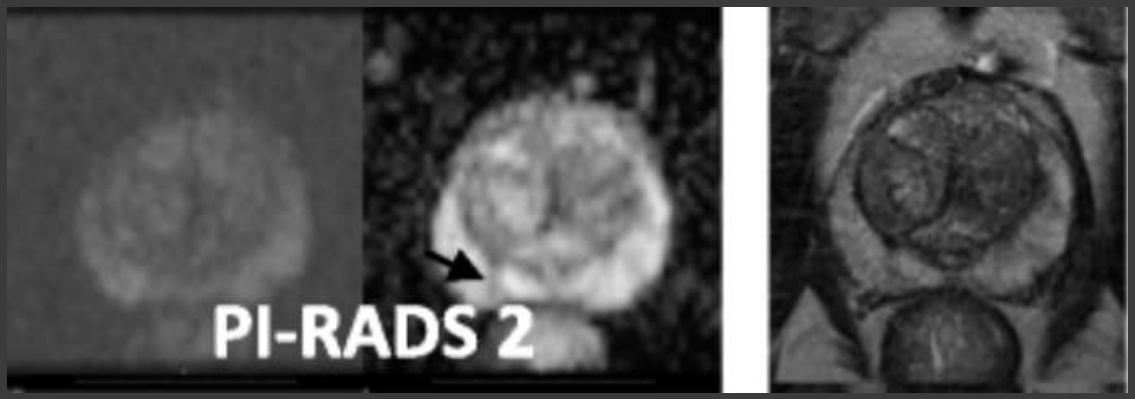

Steiger P et al. Prostate MRI based on PI-RADS version 2: how we review and report. 2016

- **DWI**

2	Indistinct hypointense on ADC

- T2

2	Linear or wedge-shaped hypointensity or diffuse mild hypointensity, usually indistinct margin

Zona Periférica

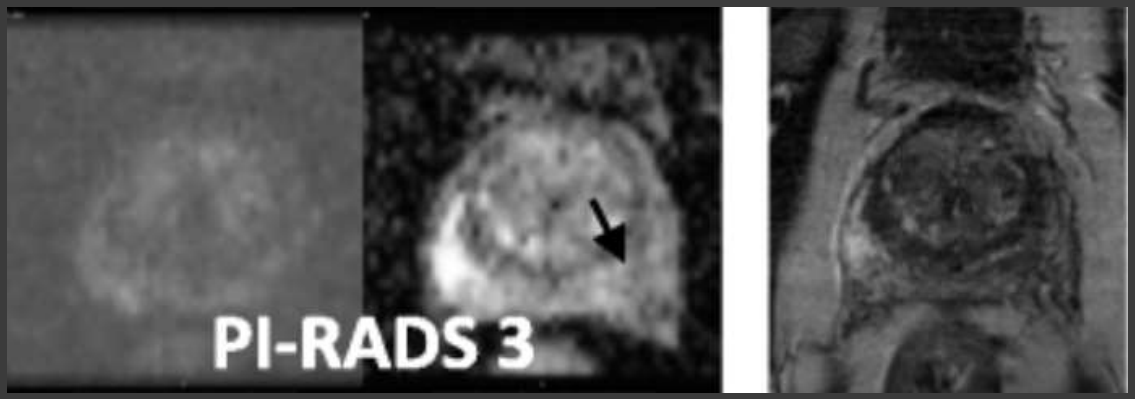

Steiger P et al. Prostate MRI based on PI-RADS version 2: how we review and report. 2016

- **DWI**

3	Focal mildly/moderately hypointense on ADC and isointense/mildly hyperintense on high b-value DWI.

- T2

3	Heterogeneous signal intensity or non-circumscribed, rounded, moderate hypointensity Includes others that do not qualify as 2, 4, or 5

Zona Periférica

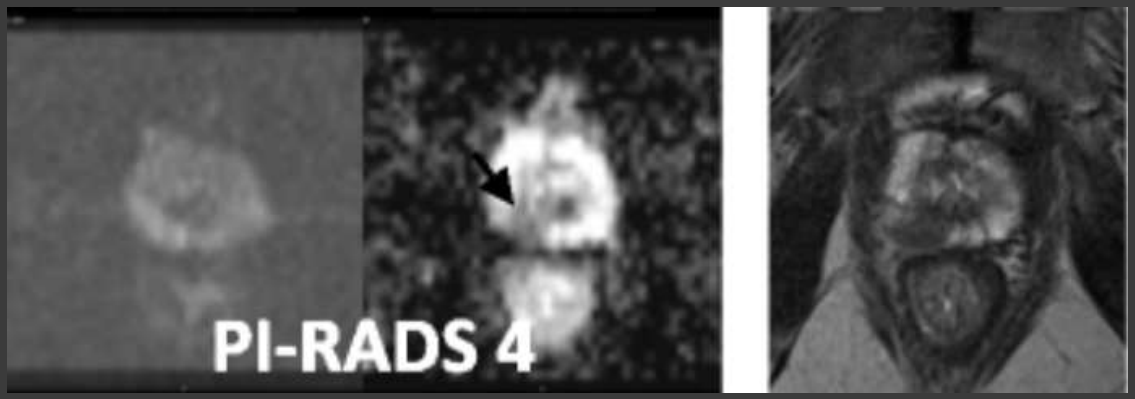

Steiger P et al. Prostate MRI based on PI-RADS version 2: how we review and report. 2016

- **DWI**

4	Focal markedly hypointense on ADC and markedly hyperintense on high b-value DWI; <1.5cm in greatest dimension

- T2

4	Circumscribed, homogenous moderate hypointense focus/mass confined to prostate and <1.5 cm in greatest dimension

Zona Periférica

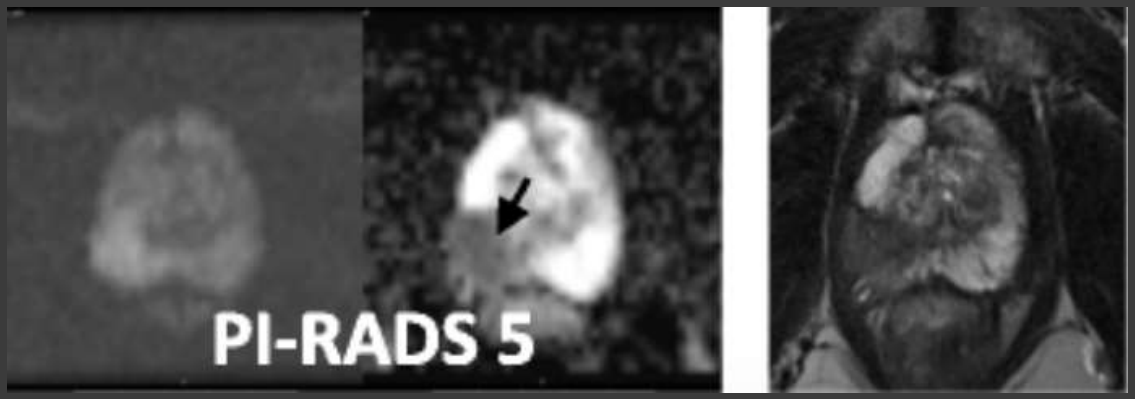

Steiger P et al. Prostate MRI based on PI-RADS version 2: how we review and report. 2016

- **DWI**

5	Same as 4 but ≥1.5cm in greatest dimension or definite extraprostatic extension/invasive behavior

- T2

5	Same as 4 but ≥1.5cm in greatest dimension or definite extraprostatic extension/invasive behavior

Zona Transição

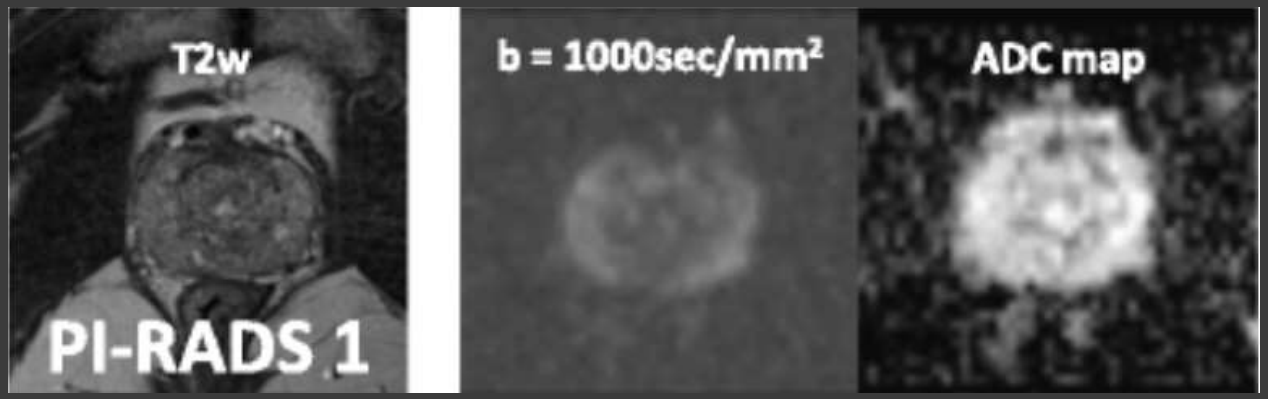

Steiger P et al. Prostate MRI based on PI-RADS version 2: how we review and report. 2016

- **T2**

1	Homogeneous intermediate signal intensity (normal)

- DWI

1	No abnormality (i.e., normal) on ADC and high b-value DWI

Zona Transição

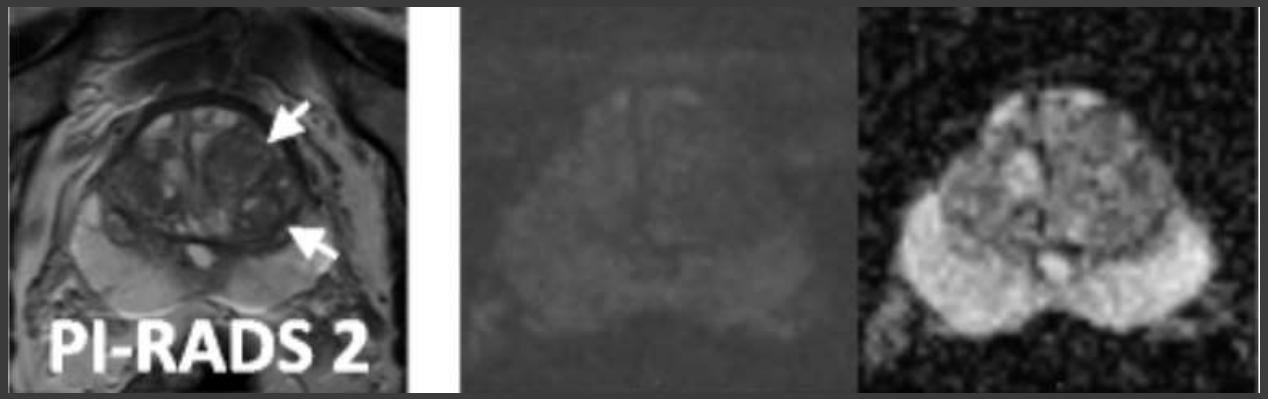

Steiger P et al. Prostate MRI based on PI-RADS version 2: how we review and report. 2016

- **T2**

2	Circumscribed hypointense or heterogeneous encapsulated nodule(s) (BPH)

- DWI

2	Indistinct hypointense on ADC

Zona Transição

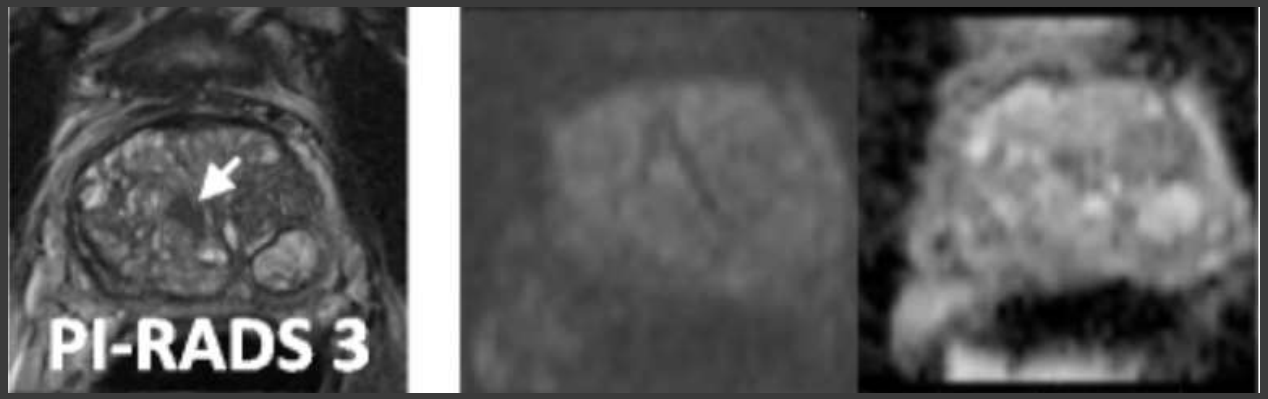

Steiger P et al. Prostate MRI based on PI-RADS version 2: how we review and report. 2016

- **T2**

3	Heterogeneous signal intensity with obscured margins Includes others that do not qualify as 2, 4, or 5

- DWI

3	Focal mildly/moderately hypointense on ADC and isointense/mildly hyperintense on high b-valueDWI.

Zona Transição

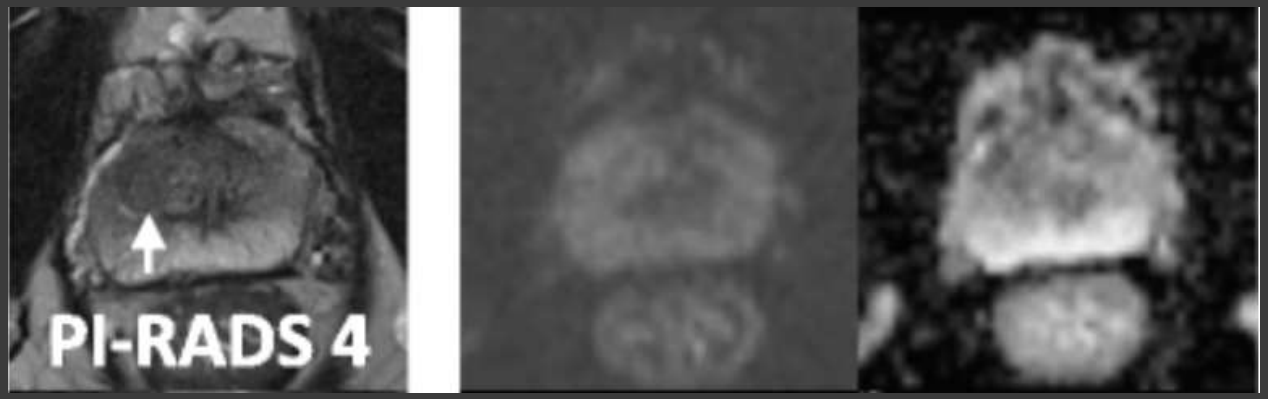

Steiger P et al. Prostate MRI based on PI-RADS version 2: how we review and report. 2016

- **T2**

4	Lenticular or non-circumscribed, homogeneous, moderately hypointense, and <1.5 cm in greatest dimension

- DWI

4	Focal markedly hypointense on ADC and markedly hyperintense on high b-value DWI; <1.5cm in greatest dimension

Zona Transição

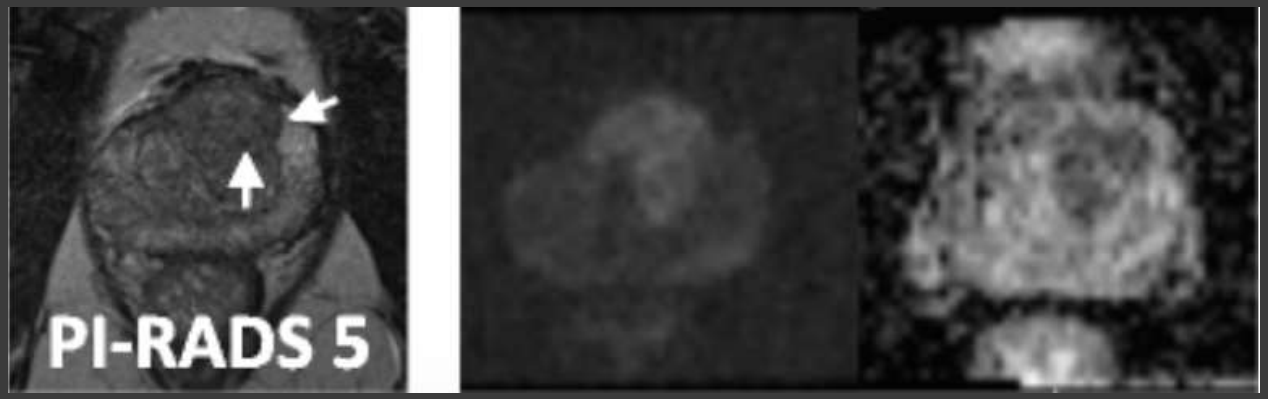

Steiger P et al. Prostate MRI based on PI-RADS version 2: how we review and report. 2016

- **T2**

5	Same as 4, but ≥1.5cm in greatest dimension or definite extraprostatic extension/invasive behavior

- DWI

5	Same as 4 but ≥1.5cm in greatest dimension or definite extraprostatic extension/invasive behavior

DCE

Score	Peripheral Zone (PZ) or Transition Zone (TZ)
(–)	no early enhancement, or diffuse enhancement not corresponding to a focal finding on T2W and/or DWI or focal enhancement corresponding to a lesion demonstrating features of BPH on T2WI
(+)	focal, and; earlier than or contemporaneously with enhancement of adjacent

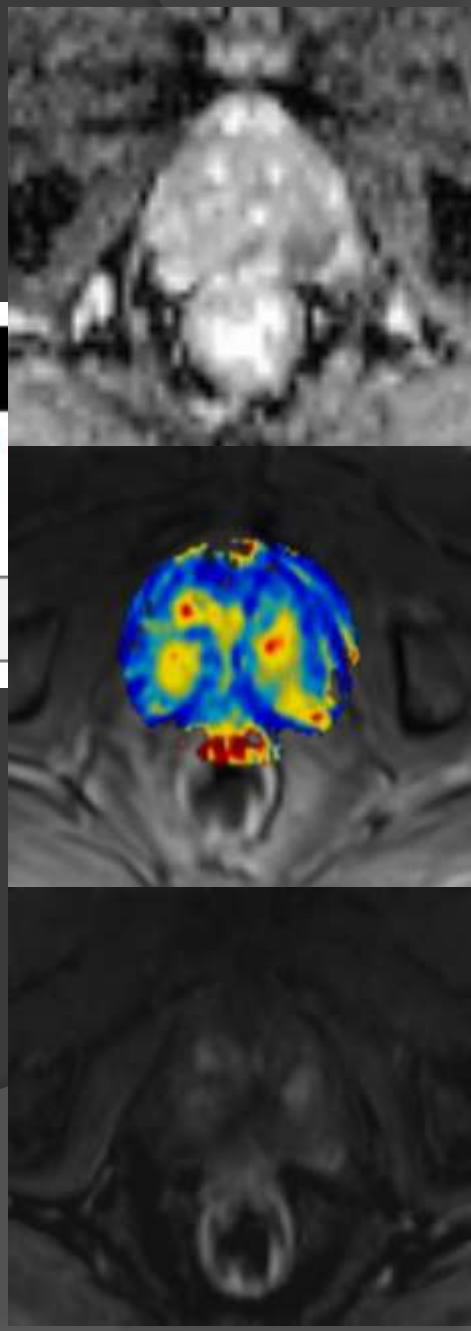

- Avaliação cinética não recomendada
- Alterações mapas paramétricos devem ser confirmadas imagens base

Classificação PI-RADS v2

Aplicação
- Relatório

Exemplo Relatório Estruturado

Exemplo Relatório Estruturado

- Informação clínica

Informação clínica

Informação necessária para o Radiologista

- PSA recente (evolução)
- Data e resultado biópsias prostáticas
- Outros dados relevantes

Exemplo Relatório Estruturado

- Informação clínica
- Técnica
  - Incluídas limitações técnicas (DCE ou DWI)

Limitações técnicas

Assessment Without Adequate DWI

Peripheral Zone (PZ) and Transition Zone (TZ)

T2W	DWI	DCE	PI-RADS
1	X	Any	1
2	X	Any	2
3	X	–	3
		+	4
4	X	Any	4
5	X	Any	5

DCE inadequada

- PZ avaliada DWI
- TZ avaliada T2 + DWI

- Se DWI e DCE não adequadas
  - Limitar-se avaliar extensão extraprostática

Exemplo Relatório Estruturado

- Informação clínica
- Técnica
  - Incluídas limitações parâmetros (DCE ou DWI)
- Resultados
  - Volume prostático (APxTxLx0.52)
  - Zona periférica
  - Zona transição
  - Adenopatias, mtx ósseas

Lesões

- Localização

Anatomia

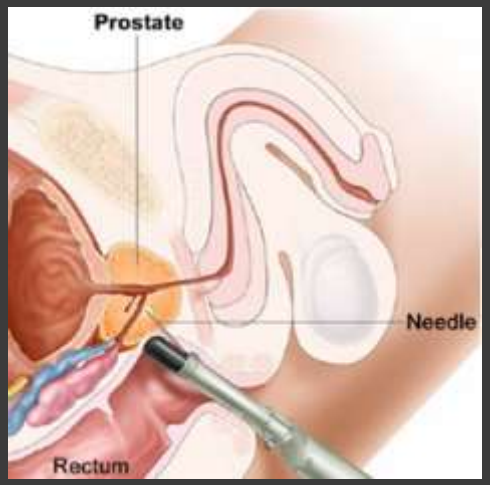
Prostate
Needle
Rectum

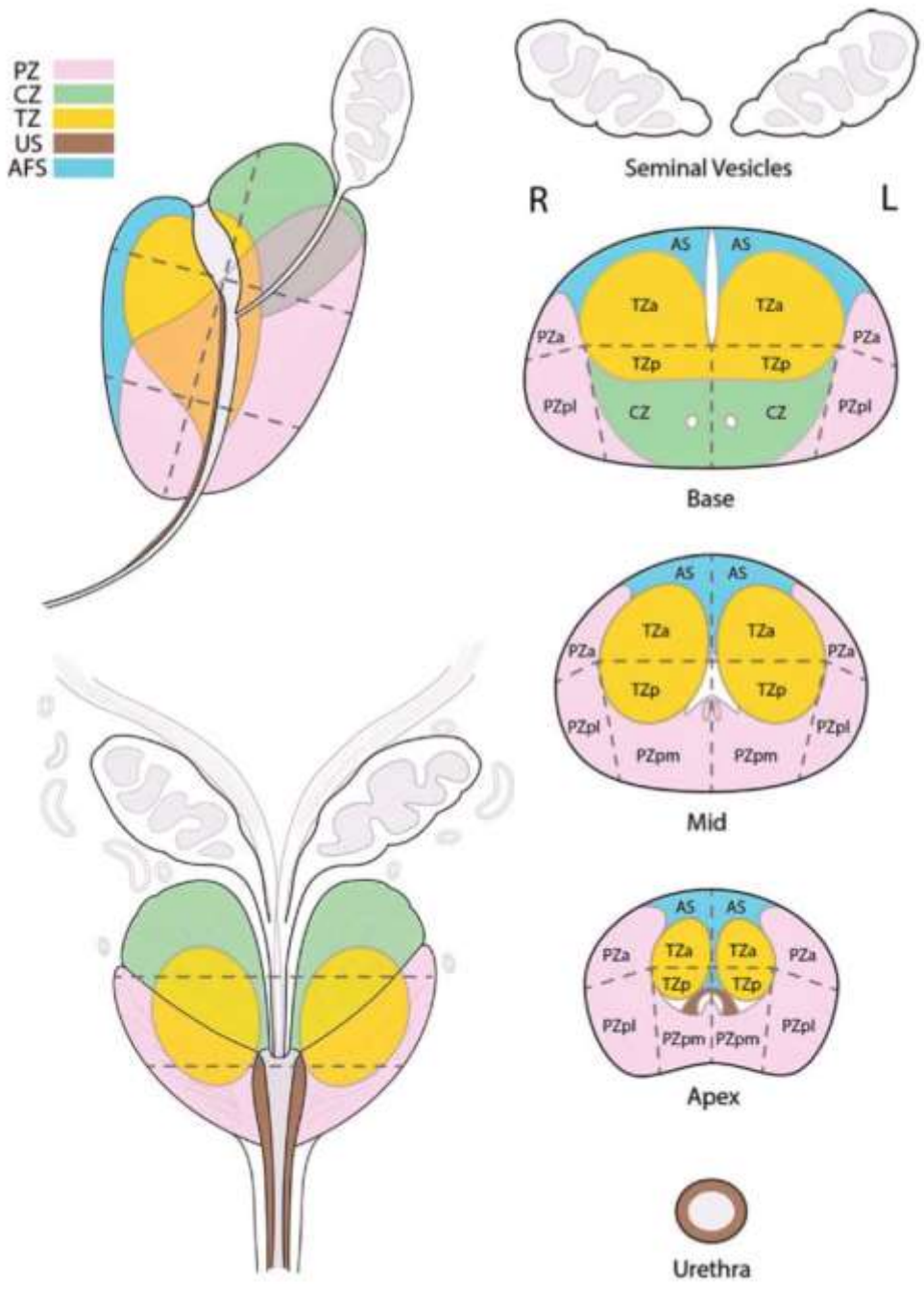
PZ
CZ
TZ
US
AFS
Seminal Vesicles
R
L
AS
TZa
PZa
TZp
PZpl
CZ
Base
PZpm
Mid
Apex
Urethra

Lesões

- Localização
- Dimensões

Medições

- Maior dimensão axial
  - Se maior noutro plano ➔ referir também
  - Se melhor noutro plano ➔ referir
  - Volume opcional (APxTXLx0.52)

- PZ ➔ medir ADC
- TZ ➔ medir T2

➔ Se difícil, melhor sequência

- Referir nº e sequência foi efectuada

Lesões

- Localização
- Dimensões
- Avaliação PI-RADS

Lesões múltiplas

- Identificar até 4 focos (maior PI-RADS, 3-5)
- Identificar a lesão índice
  - Maior PI-RADS
  - Extensão extraprostática
  - Dimensão

Lesões benignas

- Inclusão opcional
  - Podem úteis como pontos de referência

- Mimetizadores de patologia maligna
  - Zona central
  - Estruturas nervosas ou vasculares
  - Espessamento cápsula
  - Nódulos HBP
  - Prostatite

- Achados bilaterais e simétricos são normais ou benignos

Nódulos de HBP

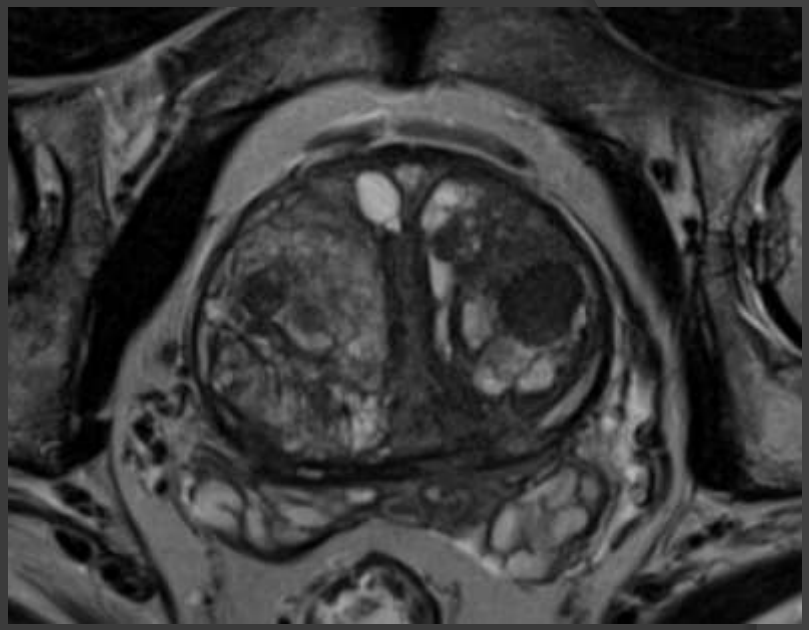

- TZ
- Extrusão para PZ
- Redondos / ovais
- Bem delimitados
- Frequentemente restrição e realce

- PI-RADS 2 – mesmo na PZ

Classificação PI-RADS v2

Estadiamento

Estadiamento

T

- Ápex – invasão esfincter uretral externo

Estadiamento

T

- Ápex – invasão esfincter uretral externo
- Extensão extraprostática
  - Contorno deformado, irregular
  - Obliteração ângulo recto-prostático
  - Contacto cápsula > 1cm

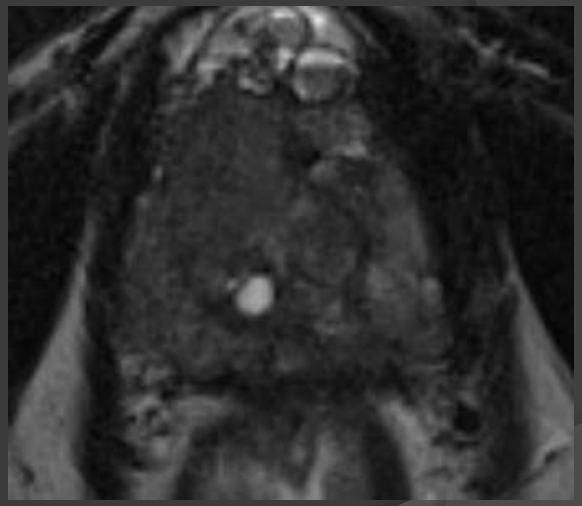

- Vesículas seminais
  - Hipo T2, realce, restrição, obliteração ângulo

Estadiamento

N

- Gânglios com menor eixo > 8mm

  Femorais comuns, obturadores, ilíacos (int, ext, comuns), para-rectais, pré-sagrados, latero-aórticos (bifurcação)

M

- Metástases ósseas

Classificação PI-RADS v2

Limitações e Problemas

Limitações

- PI-RADS não aborda
  - Detecção de recorrência
  - Progressão durante vigilância activa
  - Metastização fora pélvis

- Não tem recomendações sobre a abordagem
  - Exclusivamente baseada na RM
  - Tem de ser integrado no restante contexto

Limitações

- Falta de experiência na aplicação (CAE)
  - Boa concordância interobservador, independente do treino acrescido (Rosenkrantz AB et al, Radiology Set 2016)
- Crucial identificar local da lesão
  - Determinar o parâmetro dominante
- Menor acuidade na TZ
  - T2 mais subjectivo, não excluir DWI (b>1400)

PI-RADS v2 vs v1

	PI-RADS v1	PI-RADS v2
Sensibilidade	81.5%	82.1%
Especificidade	58.4%	85.4%
VPP	22.9%	46.9%
VPN	95.4%	98.8%

- Maior consistência interobservador
- VPP mantém-se modesto (↑ FP)

Detecção de cancro significativo 100 doentes
Pang E 2015

PI-RADS v2 vs v1

- PI-RADS v2
  - Aplicação mais simples
  - Menor acuidade diagnóstica que v1
  - Maior número de FN (14% vs 3%)
  - ➢ Continuar aperfeiçoamento

50 doentes
Auer T et al, 2016

Problemas frequentes

Biópsia negativa num PI-RADS 4 ou 5?

- Biópsia deve ser repetida
- PCa significativo em 86% casos PI-RADS 4 e 93% casos PI-RADS 5 (v1)

Barentsz JO et al, 2015

Problemas frequentes

PCa não detectados PI-RADS v2?

- 6-25% casos
  - Pequenos (<0.5cc)
  - Baixo grau ou combinados com tecido normal
  - Mucinoso

Barentsz JO et al, 2015

- Detecta 94-95% PCa ≥0.5cc (qualquer Gleason)
- Mas só 20-26% PCa <0.5cc e com Gleason ≥4+3

Vargas HA et al, 2016

Futuro

- Aperfeiçoamento contínuo
- Pirads v3 ➔ mais objectivo (ADC, volumetria)
- Recomendações sobre abordagem do doente (ex. efectuar biópsia ou não)
- Relatório estruturado (em desenvolvimento)
- Atlas PI-RADS (em desenvolvimento)

Classificação PI-RADS v2

Casos Exemplificativos

Caso 1

- 53 anos
- PSA 4,07
- Biópsia negativa

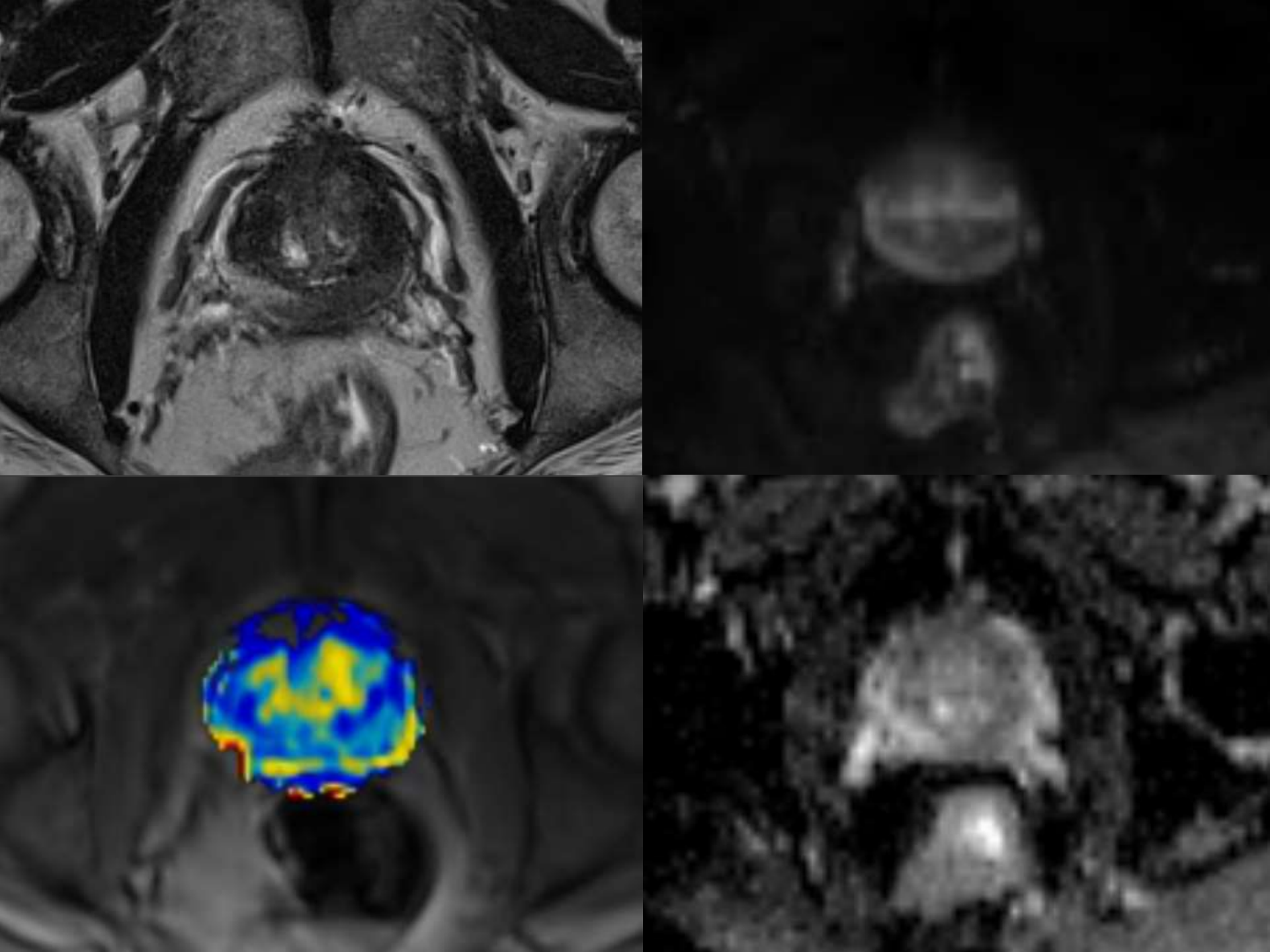

Zona Periférica

- T2
- ➢ **DWI**
- DCE

Peripheral Zone (PZ)

DWI	T2W	DCE	PI-RADS
1	Any*	Any	1
2	Any	Any	2
3	Any	–	3
		+	4
4	Any	Any	4
5	Any	Any	5

* "Any" indicates 1-5

Caso 1

- PI-RADS 3

- Biópsia novamente negativa

Caso 2

- 70 anos
- PSA consistentemente elevado
- IRC em diálise

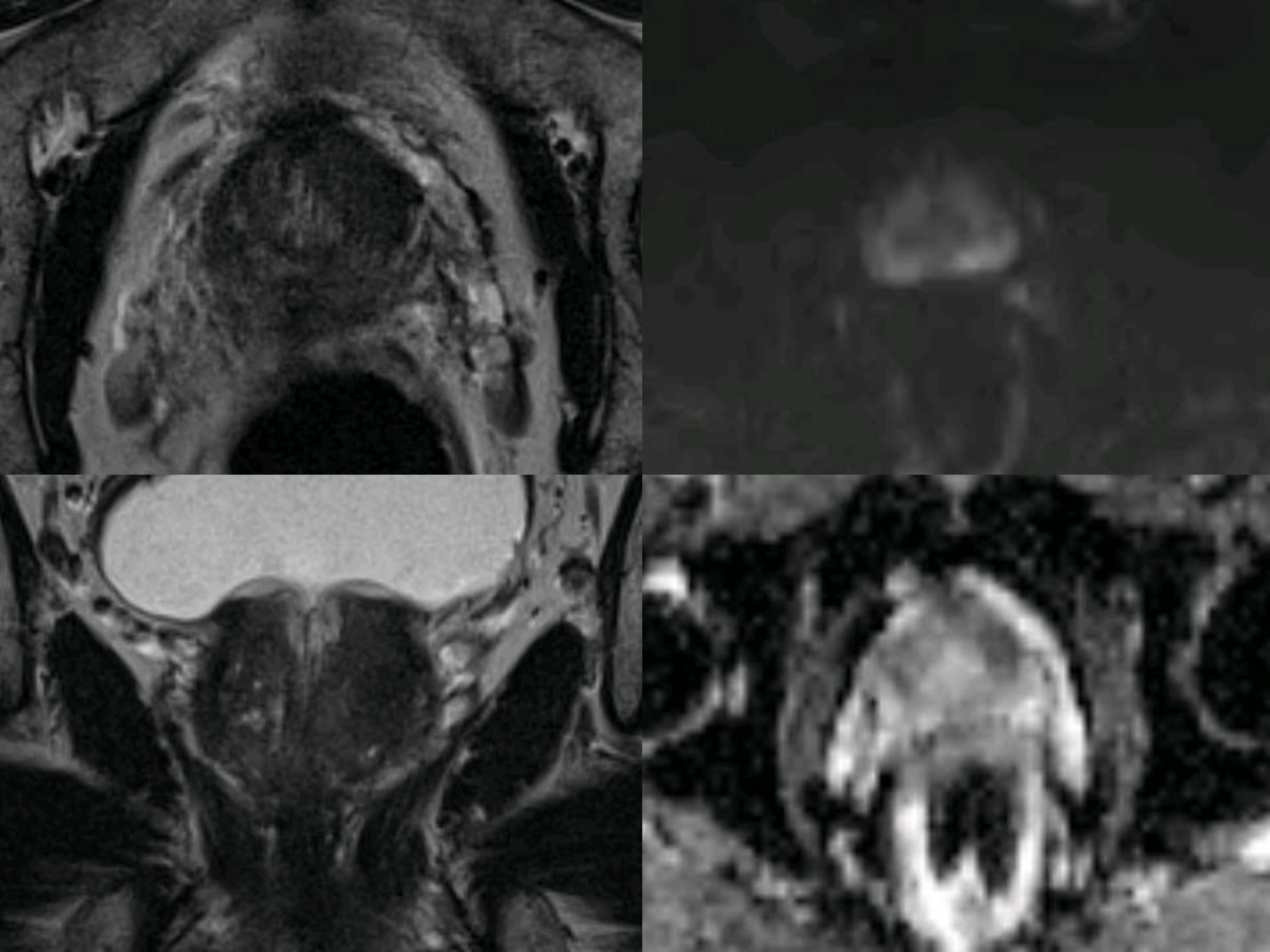

Zona Transição

- **T2**
- DWI
- DCE

Transition Zone (TZ)

T2W	DWI	DCE	PI-RADS
1	Any*	Any	1
2	Any	Any	2
3	≤4	Any	3
	5	Any	4
4	Any	Any	4
5	Any	Any	5

* "Any" indicates 1-5

Caso 2

- PI-RADS 5

- Biópsia com adenocarcinoma (Gleason 6)

Caso 3

- 64 anos
- Elevação PSA – 9,06

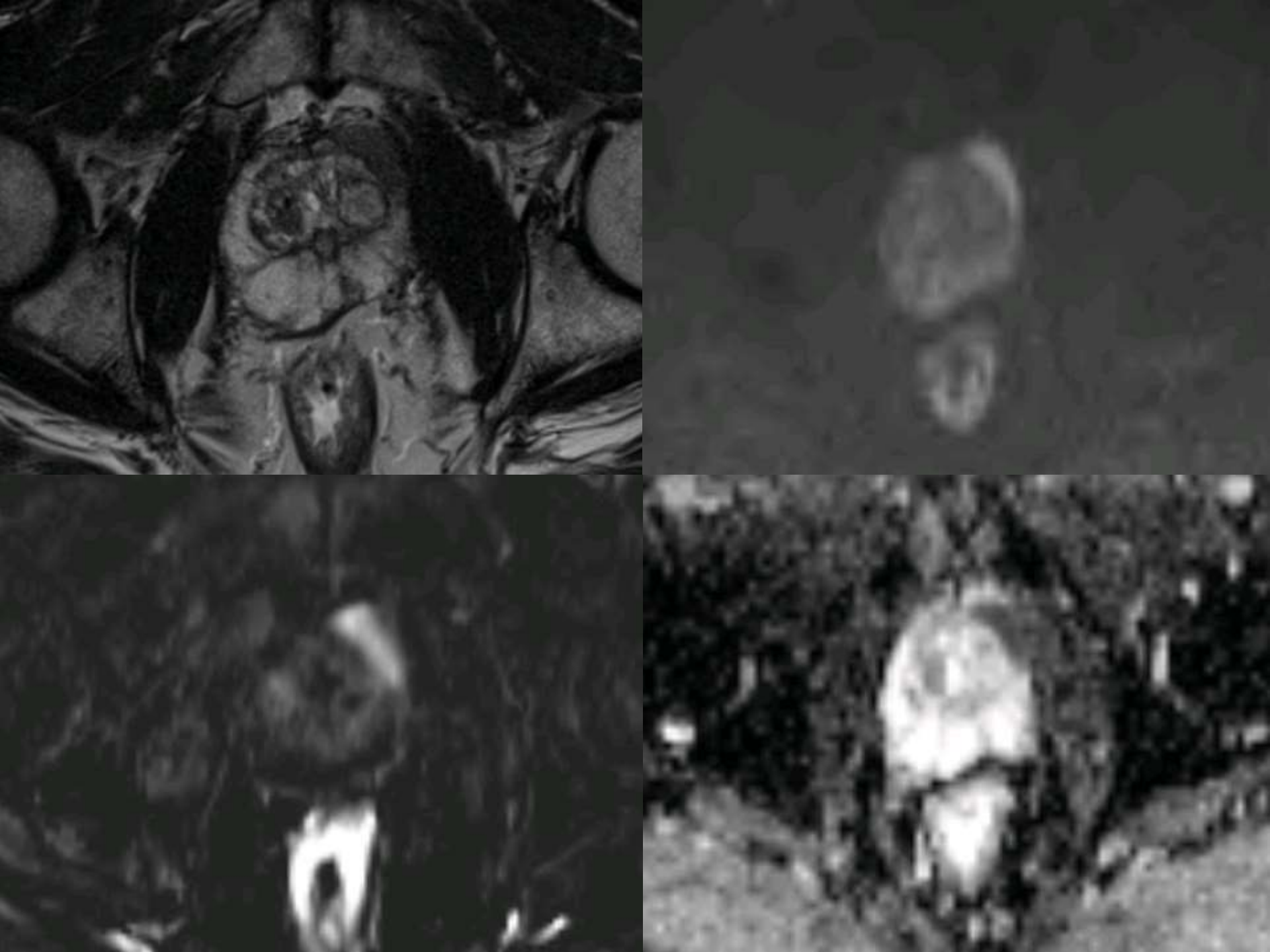

Anatomia

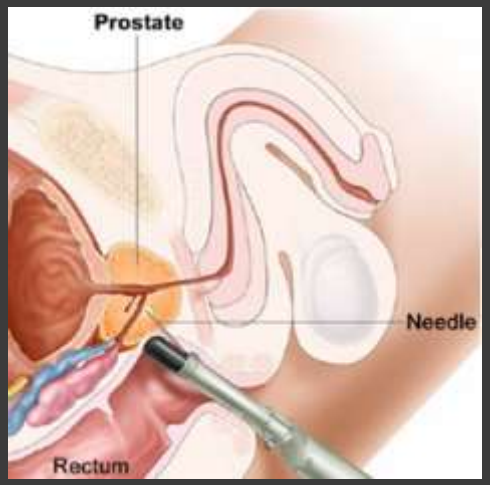
Prostate
Needle
Rectum

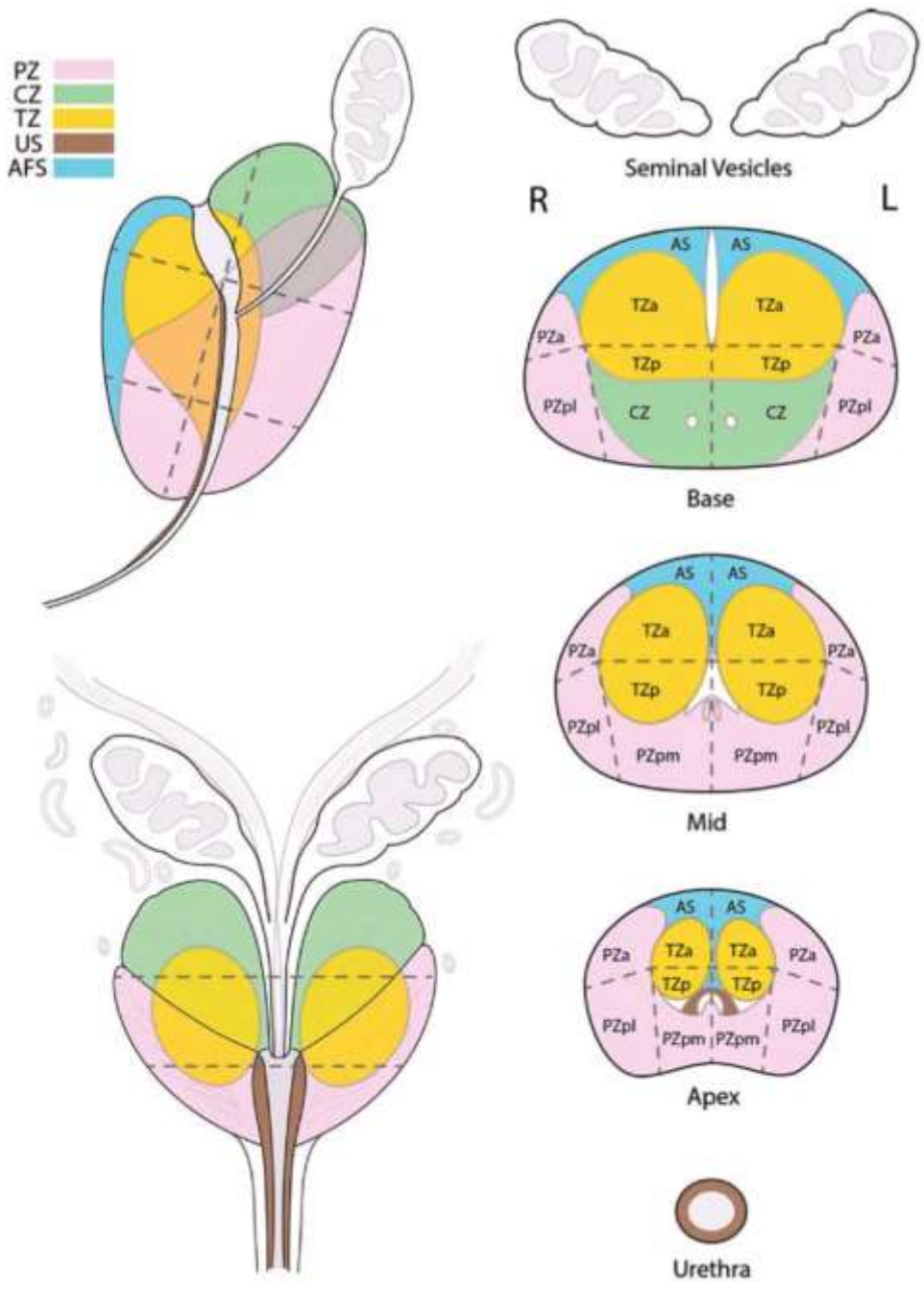
PZ
CZ
TZ
US
AFS
Seminal Vesicles
R
L
AS
TZa
PZa
TZp
PZpl
CZ
Base
PZpm
Mid
Apex
Urethra

Zona Periférica

- T2
- ➢ **DWI**
- DCE

Peripheral Zone (PZ)

DWI	T2W	DCE	PI-RADS
1	Any*	Any	1
2	Any	Any	2
3	Any	–	3
		+	4
4	Any	Any	4
5	Any	Any	5

* "Any" indicates 1-5

Caso 3

- PI-RADS 5

- Biópsia com adenocarcinoma (Gleason 8)

Bibliografia

- Auer T, Edlinger M, Bektic J, Nagele U, Herrmann T, Schäfer G, Aigner F, Junker D. Performance of PI-RADS version 1 versus version 2 regarding the relation with histopathological results. World J Urol. 2016 Aug 10
- Barentsz JO, Richenberg J, Clements R, Choyke P, Verma S, Villeirs G et al; European Society of Urogenital Radiology.. ESUR prostate MR guidelines 2012. Eur Radiol. 2012 Apr;22(4):746-57
- Barentsz JO, Weinreb JC, Verma S, Thoeny HC, Tempany CM, Shtern F et al. Synopsis of the PI-RADS v2 Guidelines for Multiparametric Prostate Magnetic Resonance Imaging and Recommendations for Use. Eur Urol. 2016 Jan;69(1):41-9
- Barrett T, Turkbey B, Choyke PL. PI-RADS version 2: what you need to know. Clin Radiol. 2015 Nov;70(11):1165-76
- Pang E. Comparison of PI-RADS v2 and v1 classification of lesions detected on mpMRI with pathologic correlation. CAR Annual Meeting 2015
- PI-RADS™ Prostate Imaging and Reporting and Data System: 2015, version 2. American College of Radiology Web site. http://www.acr.org/~/media/ACR/Documents/PDF/QualitySafety/Resources/PIRADS/PIRADS%20V2.pdf
- Steiger P, Thoeny HC. Prostate MRI based on PI-RADS version 2: how we review and report. Cancer Imaging. 2016 Apr 11;16:9.
- Vargas HA, Hötker AM, Goldman DA, Moskowitz CS, Gondo T, Matsumoto K et al. Updated prostate imaging reporting and data system (PIRADS v2) recommendations for the detection of clinically significant prostate cancer using multiparametric MRI: critical evaluation using whole-mount pathology as standard of reference. Eur Radiol. 2016 Jun;26(6):1606-12